

Diagnostic et traitement endoscopique des varices gastriques

G. BATTAGLIA, T. MORBIN, E. PATARNELLO, A. CARTA, F. COPPA, A. ANCONA

Clinique Chirurgicale IV, Université de Padova (Italy)

Endoscopic diagnosis and treatment of gastric varices

RÉSUMÉ

La formation des varices œsophago-gastriques est directement corrélée à la manifestation d'un état d'hypertension du territoire spléno-portal. Environ 30 % des cirrhotiques développent des varices œsophagiennes et/ou gastriques; la mortalité au premier épisode hémorragique reste encore très élevée (environ 30-40 %) représentant 13 % de toutes les causes de décès chez les patients cirrhotiques.

Depuis que la sclérotérapie s'est imposée comme traitement de premier choix en cas d'hémorragie des varices œsophagiennes, à la place de la chirurgie, il est devenu important de distinguer la source de l'hémorragie, car les techniques endoscopiques pour la sclérose des varices œsophagiennes ou gastriques varient surtout en fonction de la localisation où est pratiqué le geste thérapeutique.

De nombreux auteurs ont utilisé différentes techniques de sclérose, mais les meilleurs résultats ont été obtenus avec la technique proposée par Sohendra et Goulieb qui utilisent une résine synthétique l'isobutyl-2-cyanoacrylate dilué avec Lipiodol à 50 %.

Dans notre casuistique de 68 patients traités avec cette technique (32 en urgence, 29 en élection et 7 en prophylaxie), l'arrêt de l'hémorragie chez les patients traités a été de 96,8 %.

En urgence, 11 récidives hémorragiques précoces ont été signalées (34,3 %) : 1 cas de varices gastriques, 3 de varices œsophagiennes, 4 d'escarre du fundus gastrique et 3 d'autres causes. La mortalité pour ce groupe a été de 18,7 %.

En élection, on a seulement 4/36 (11 %) récidives hémorragiques et aucun patient n'est décédé.

Sur les 62 patients encore vivants un mois après le début du traitement (suivi moyen 38,5 mois, extrêmes 2-108), l'éradication a été observée chez 42 patients, les varices sont oblitérées chez 10 patients et 9 ne sont pas éradiquées; pour 1 patient, l'appréciation n'est pas possible en raison de contrôles cliniques uniquement et non endoscopiques.

On a observé 72 % de survie à 1 an, 57 % à 5 ans et 51 % à 8 ans.

La mortalité à distance est de toute façon satisfaisante si l'on considère que 40 % des patients étaient à risque C de Child.

Nos résultats confirment qu'actuellement la sclérotérapie endoscopique avec cyanoacrylate soit en urgence soit en élection est une alternative valable au traitement des varices gastriques « difficiles et méconnues ».

SUMMARY

The development of gastrooesophageal varices is directly related to the hypertension in the spleno-portal district. About 30 % of patients with liver cirrhosis develop oesophageal or gastric varices. The mortality of the first bleeding episode is still very high (30-40 %) and represents 13 % of the overall causes of death in these patients.

An increasing interest in gastric varices, as far as incidence, frequency and relationship with oesophageal varices are concerned, has been developed in the last fifteen years. In consideration of the excellent results obtained with the sclerotherapy of oesophageal varices, there has also been a reevaluation of this technique for the treatment of gastric varices, which formerly had been strictly surgical.

In literature a large variety of sclerosing agents have been used, but there is evidence that the best results are obtained by using the technique suggested by Sohendra and Goulieb, which has been adopted by us. This implies the use of isobutyl-2-cyanoacrylate, a synthetic resin diluted in Lipiodol 50 %.

In our experience of 68 patients who underwent sclerotherapy of the gastric varices, we obtained the control of active haemorrhage in 96.8 %.

Early rebleeding occurred in 34.4 % of the patients. In only one case this was related to gastric varices bleeding, whereas in 3 cases the rebleeding was related to oesophageal varices, in 4 cases to an ulcer at the injection site and in 3 cases to other causes. The mortality rate of this group was 18.7 %.

The efficacy of this technique has also been demonstrated in a group of patients treated prophylactically or with elective treatment. In fact, rebleeding occurred in 11.8 % and no patients died. In 62 patients we obtained long term survival, eradication of gastric varices was obtained in 42 patients (67.7 %); in 10 additional patients, the varices resulted obliterated whereas in 10 patients eradication could not be achieved.

Long term mortality was satisfying, if we consider that 40 % of the patients were classified as Child-risk category « C ». After one year, survival rate was 72 %. Varices, after 5 years, 57 % and after 8 years 51 %. Of the 19 long-term deaths we recorded, 63 % were not related to gastro-oesophageal varices, this demonstrates that the hepatic disease influences mortality more heavily than haemorrhagic recurrences.

These data confirm that at present, the endoscopic sclerotherapy with cyanoacrylate, both in emergency and in election, is a valid alternative to surgical therapy of the « awkward and disregarded » gastric varices.

Tirés à part : G. BATTAGLIA, Ospedale Giustiniano, Via Giustiniani, 2, 35128 Padova (Italy).

Mots-clés : diagnostic des varices œsophagiennes et gastriques, méthodes de sclérotérapie, usage thérapeutique des cyanoacrylates, varices œsophagiennes et gastriques.

Key-words : cyanoacrylates therapeutic use, esophageal and gastric varices, esophageal and gastric varices diagnosis, sclerotherapy methods.

La formation des varices œsophago-gastriques est directement corrélée à la manifestation d'un état d'hypertension du territoire spléno-portal. En Europe, la cause principale de l'hypertension portale est la cirrhose hépatique et les varices apparaissent en général au fur et à mesure que progresse la maladie chronique du foie.

Environ 30 % des cirrhotiques développent des varices œsophagiennes et/ou gastriques : la rupture de celles-ci survient dans un tiers des cas et ce phénomène, étroitement lié à la dimension des varices ainsi qu'au degré de lésion du foie, représente l'une des complications les plus graves de l'hypertension portale. En dépit de l'amélioration des moyens diagnostiques et de l'introduction de nouveaux traitements, la mortalité lors du premier épisode hémorragique est encore très forte, s'élevant à 30-40 % environ, et constitue à elle seule 13 % des causes de mortalité des patients cirrhotiques [1-3].

Même si 90 années se sont écoulées depuis que Stadelmann a corrélé la présence de VG à l'augmentation de la pression portale, ce n'est qu'au cours des 15 dernières années qu'elles font l'objet d'une attention particulière visant à mieux définir leur incidence, la fréquence de leur rupture ainsi que la gravité de l'hémorragie qui s'ensuit.

Avant cette époque, en effet, il n'était pas aussi important de connaître l'origine exacte de l'hémorragie, de savoir s'il s'agissait de VG ou de VCE, puisque l'on intervenait de toute manière par un shunt porto-systémique. Cependant, depuis que la sclérothérapie s'est imposée comme traitement de premier choix en cas d'hémorragie des varices œsophagiennes, une telle distinction est devenue importante car les techniques endoscopiques pour la sclérose des varices œsophagiennes ou gastriques varient surtout en fonction de la localisation où le geste thérapeutique est pratiqué.

INCIDENCE

Elles sont difficiles à reconnaître surtout en urgence puisqu'il est en effet possible de les confondre avec des néoplasie ou des plis gastriques hypertrophiques, notamment si on ne connaît pas l'état de cirrhose du patient. Selon Madsen [4], l'erreur diagnostique lors du premier saignement peut s'élever à 50 %. Dans une revue de la littérature, chez 48 patients souffrant de thrombose de la veine splénique et de varices gastriques isolées, Bachman [5] observe que l'endoscopie n'a posé un diagnostic correct d'hémorragie que dans 33,3 % des cas.

Buset [6], sur 165 patients avec hémorragie digestive haute et varices œsophagiennes, a trouvé 76 patients qui présentaient une hémorragie de varices et, parmi ceux-ci, 6 seulement (7,8 %) de varices gastriques (3 du cardia, 3 du fundus). De même, Hosking [7] sur 208 patients avec hémorragie digestive et varices œsophagiennes, rapporte 14 patients (6 %) présentant également des varices gastriques, dont 5 étaient la source de l'hémorragie.

Sur la base de l'étude de l'hémodynamique portale chez 150 patients cirrhotiques, Chao [8] a identifié 132 patients avec varices œsophago-gastriques, dont 98 (74,2 %) VCE, 31 (23,5 %) VCE + VG (20 avec VCE dominantes, 5 avec VG dominantes, 6 avec VCE et VG de dimension égale), et 3 seulement (2,3 %) avec VG isolées.

Sarin [9] sur 568 patients souffrant d'hypertension portale (393 hémorragiques, 175 non hémorragiques) rapporte 114 cas de patients présentant des varices gastriques, sans aucune différence significative quant à l'étiologie : cirrhose 14 %, fibrose portale 18 %, bloc pré-hépatique 20 %. Ce type de varices était toutefois plus fréquent chez les patients hémorragiques, de l'ordre de 27 % contre 4 % ($p < 0,001$).

Dans une étude rétrospective menée sur 970 patients avec varices œsophago-gastriques hémorragiques qui n'avaient pas été précédemment soumis à un traitement sclérosant, Thakeb [10] dénombre 642 patients (66,2 %) avec VCE seulement, 263 patients (27,1 %) avec VCE se prolongeant en VG, 60 patients (6,2 %) avec VG et VCE associées mais non liées, 5 patients (0,5 %) avec VG isolées.

D'après notre expérience, sur les 553 patients traités par voie endoscopique pour varices œsophago-gastriques, 484 ne présentaient que des VCE (87,5 %), 52 des VCE + VG (9,4 %) et 17 des VG isolées (3,1 %).

En général, les VG sont donc associées aux VCE, mais elles peuvent être également isolées : la cause peut alors être imputée à une thrombose de la veine splénique en présence de foie sain, même si l'étiologie la plus fréquente selon Levine [11] demeure l'hypertension portale.

Pendant cette phase diagnostique, l'examen angiographique n'est guère utile car chez la plupart des patients souffrant d'hypertension portale, il est possible d'objectiver une importante circulation collatérale au niveau du fundus gastrique même en l'absence de varices gastriques visible à l'endoscopie (comme dans 60 % des patients avec thrombose splénique d'après Muhletaler [12]).

Seule, l'endosonographie nous permet aujourd'hui de reconnaître avec certitude les varices gastriques. Boustière [13] dans un groupe de 80 patients cirrhotiques ne dépiste à l'endoscopie que 10 patients (12,5 %) avec varices gastriques, dont 5 avec diagnostic incertain. Lors de l'examen endosonographique, 63 patients présentent des varices gastriques dont 27 (33 %) de grande dimension. Malheureusement, l'endosonographie n'est pas encore aussi généralisée que l'endoscopie et ce type d'examen ne peut donc pas être utilisé en routine pour poser un diagnostic de varices gastriques.

HÉMODYNAMIQUE ET SIGNIFICATION CLINIQUE

Les données, surtout récentes, sur l'hémodynamique portale des patients avec et sans VG sont peu

nombreuses. Une étude ancienne de Karr rapporte une augmentation de la pression intrasplénique chez les patients avec VG [14]. Watanabe [15], au contraire, observe que les patients avec VG ont en général des shunts gastro-rénaux importants et une pression portale significativement plus basse (311 ± 73 vs 326 ± 66 mm H₂O, $p < 0,05$), comme s'il s'agissait de l'expression d'un pontage du sang mésentérique vers la circulation cave, court-circuitant le bloc hépatique, ce qui corrobore partiellement une hypothèse avancée il y a 20 ans par Fleming et Seaman [16] qui expliquaient la formation des VG par la présence d'anastomoses entre les veines gastriques et les veines rétropéritonéales.

Ces données ont été confirmées par Chao [8] ; sur 150 patients cirrhotiques, 132 présentaient des varices œsophago-gastriques ainsi réparties :

- Groupe A : varices œsophagiennes seulement ;
- Groupe B : varices œsophago-gastriques ;
- Groupe C : varices gastriques isolées ou dominantes ;
- Groupe D : absence de varices.

La pression sushépatique bloquée et le gradient porto-hépatique se sont avérés significativement plus élevés chez les patients avec VCE par rapport aux patients avec VG (tableau I) ; de même, les pressions étaient plus élevées chez les patients hémorragiques par rapport aux non-hémorragiques.

TABLEAU I
HÉMODYNAMIQUE PORTALE (Chao, 1993)

Type de varices	Nb de patients	Pression sur hépatique bloquée	Différence porto-hépatique
Œsophagienne	98	22,9	15,7
Œsophag. + gastrique	26	22,7	15,5
Gastriques	8	17,5	11,4
Pas de varices	18	17,2	11,2

Les informations en matière de fréquence et gravité du saignement sont également rares. Il est généralement admis que les VG saignent moins fréquemment, mais plus gravement que les VCE [17-19]. Bretagne [20] remarque que le saignement des varices œsophago-gastriques est plus grave et souvent fatal par rapport aux VCE. Korula [21] rapporte aussi un risque accru de mortalité et un plus grand nombre de transfusions en cas d'hémorragie des VCE.

Dans une étude prospective portant sur 393 malades consécutifs avec varices hémorragiques, Sarin [22] observe un risque d'hémorragie double chez les patients avec VCE, mais l'hémorragie des VG est plus grave et exige un nombre de transfusions nettement supérieur ($4,8$ vs $2,9$ $p < 0,01$).

Dans l'étude de Takeb [10], l'on remarque que chez 970 patients cirrhotiques avec hémorragie des

varices œsophago-gastriques au total, 12 % seulement présente hémorragie des VG, alors que dans le sous-groupe des 323 patients avec varices œsophagiennes et gastriques associées, l'incidence d'hémorragie est respectivement de 65,6 % et de 34,4 %.

CLASSIFICATION

L'évaluation endoscopique [23] des varices gastriques, en raison peut-être de leur relative rareté, de leur diagnostic plus difficile ou de la plus grande difficulté que présente le traitement endoscopique, n'est pas uniforme.

Différentes classifications ont été proposées.

Okuda [24] (1973) a décrit 5 types de varices gastriques, toutes localisations confondues.

1. tumorales ou nodulaires ;
2. tortueuses ou serpigneuses ;
3. tortueuses et partiellement nodulaires ;
4. arborescentes ;
5. réticulées.

Cette classification a été reprise plus récemment par Yu Men Chen (1986).

Hosking (1988) procède à une classification des VG basée uniquement sur leur localisation :

Type 1 : elles apparaissent comme une extension gastrique des VCE passant par la ligne Z.

Type 2 : VG (presque toujours accompagnées des VCE) localisées sur le fundus et convergeant vers le cardia.

Type 3 : VG localisées sur le fundus ou sur le corps de l'estomac en l'absence de varices œsophagiennes.

Sarin [25] (1989) donne une distinction plus précise de la localisation des varices gastriques en séparant nettement les VG associées aux VCE des VG isolées :

Varices œsophago-gastriques (GOV)

Type 1 (GOV 1) : en prolongation avec les varices œsophagiennes, elles cheminent sur 2-5 cm, le long de la petite courbure.

Type 2 (GOV 2) : cheminent vers le fundus, elles sont longues et tortueuses.

Varices gastriques isolées (IOV)

Type 1 (IOV 1) : localisées sur le fundus

Type 2 (IOV 2) : « varices ectopiques » localisées sur les autres parties de l'estomac telles l'antra ou le pylore.

Hashizume [51] les a classées en fonction de leur forme, localisation, couleur.

- Forme :
- F1 : tortueuses
 - F2 : nodulaires
 - F3 : pseudo-tumorales

Localisation : La : paroi antérieure du cardia ou de l'estomac
 Li : petite courbure gastrique
 Lp : paroi postérieure du cardia ou de l'estomac
 Lg : grande courbure gastrique
 Lf : fundus
 Couleur : Cw : muqueuse normale
 Cr : muqueuse de type gastropathie par hypertension portale.

La classification que nous avons utilisée cherche à définir les VG sur la base de toutes les caractéristiques précédemment énumérées (type, dimension, localisation et aspect de la muqueuse, qui les recouvre) parce que nous estimons qu'elles sont d'égale importance pour la définition d'un indice de risque et d'une indication thérapeutique. En effet, en dépit des nombreuses classifications proposées, une corrélation directe entre l'aspect endoscopique de la varice et le risque de rupture n'a pas encore été établie. Dans notre classification, nous ne considérons pas comme varices gastriques, les varices œsophagiennes qui développent un prolapsus dans l'estomac sur moins de 1 cm puisqu'elles doivent être considérées, tant du point de vue de la classification que thérapeutique, comme des varices œsophagiennes pures; nous ne retenons pas non plus le réseau veineux que l'on entrevoit sur le fundus de l'estomac du patient cirrhotique en raison de l'atrophie de la muqueuse et non en raison du grossissement de celles-ci. La présence d'altérations de type gastropathie par hypertension n'est pas non plus considérée comme lésion muqueuse (fig. 1 et tableau II).

TRAITEMENT ENDOSCOPIQUE

Les études sur le traitement des varices gastriques étant peu nombreuses, il n'existe pas de traitement de choix.

Les mêmes agents sclérosants utilisés en sclérotérapie des varices œsophagiennes ont été essayés, mais les résultats sont décevants. Le pourcentage d'éradication est très bas tandis que les ulcères et les reprises hémorragiques sont très fréquentes.

Dans une étude de Yassim [43] (le produit sclérosant utilisé n'est malheureusement pas précisé), l'on observe que sur 35 patients traités pour varices gastriques, 6 seulement sont arrivés à éradication (17%). Dans la période post-thérapeutique immédiate, 8 ulcères sont apparus, et 8 patients sont décédés (22,2%) dont 4 pour ulcère, 1 pour non arrêt de l'hémorragie, 1 pour insuffisance hépatique à la suite de la reprise de l'hémorragie; 5 hémorragies précoces dont 4 aux varices sclérosées. Le suivi n'est que d'un an, toutefois, au cours de cette période nous avons eu 2 décès pour récurrence. Des résultats analogues sont rapportés par Trudeau [26] et Bretagne [20].

De meilleurs résultats ont été obtenus par Sarin [42] qui utilise une technique de sclérotérapie

TABLEAU II
 CLASSIFICATION DES VARICES GASTRIQUES
 (CLASSIFICATION PERSONNELLE)

Classification des varices gastriques	
TYPE :	
Type 1 :	les varices œsophagiennes et les varices gastriques sont en connexion directe.
Type 2 :	les varices gastriques sont associées aux varices œsophagiennes, mais le cardia interrompt clairement l'union des deux territoires.
Type 3 :	elles ne sont pas associées à des varices œsophagiennes.
DEGRÉ DES VARICES : (avec estomac au maximum de l'insufflation)	
F1 :	varice rectiligne qui fait saillie dans la lumière pour moins de son rayon
F2 :	varice rectiligne qui fait saillie dans la lumière pour plus de son rayon
F3 :	varice tortueuse pseudopolypoïde, en choux-fleur
LÉSIONS MUQUEUSES	
LM-	absence de lésions
LM+	présence d'un ou de plusieurs ulcères sur les varices
LOCALISATION	
L1-	souscardiales : A) au départ du cardia, vers le fundus
	B) à départ du cardia, vers la petite courbure
	C) en « cravate » autour du cardia
L2-	du fundus : localisées exclusivement sur le fundus, rarement associées aux varices œsophagiennes.
L3-	corps/antra : intéressent tous les autres territoires de l'estomac

combinée intra- et péri-variqueuse avec alcool absolu. Cette technique a été utilisée tant pour le traitement des varices œsophago-gastriques de type GOV1 et GOV2 que pour les varices gastriques isolées IGV1. L'arrêt de l'hémorragie a été obtenu dans 66,7% des cas en urgence et la sclérose des varices a été obtenue dans 71,6% des cas au total et précisément dans 94,4% des GOV1, dans 70,4% des GOV2 et dans 41% des IGV1. La récurrence hémorragique après sclérotérapie a été de 5,5% pour les GOV1 et de 19% pour les GOV2 et de 53% pour les IGV1. A la lumière de ces données, Sarin affirme que la sclérotérapie est sûrement une technique valable tant pour arrêter l'hémorragie que pour éradiquer les varices œsophago-gastriques mais qu'il s'agit d'une technique encore en phase d'évaluation pour les varices gastriques isolées.

Yoshida [27] a proposé le recours aux *endoloops* (mis au point par Olympus Optical Co. pour la résection des polypes) dans le traitement électif et en urgence des VG. Grâce à cette technique, il a traité 10 patients (8 électivement, 1 préventivement, 1 en urgence). Seul, 1 patient a saigné d'un ulcère après ligature, tous les patients ont été éradiqués et aucun patient sur un suivi moyen de 7,2 mois n'a présenté d'hémorragie ou développé de nouvelles varices.

Même si la technique est suggestive, notamment compte tenu des résultats excellents de la ligature des VGE, malgré les précautions techniques utilisées par

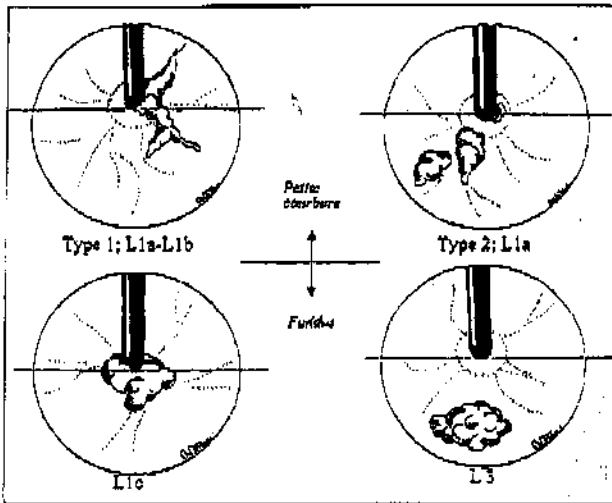


Figure 1
Classification des varices gastriques selon le degré.



Figure 2
Contrôle radiologique de l'injection de bucrylate : la colle donne un bon contraste de la varice gastrique et remonte dans une varice œsophagienne.
Radiological control of the injection of the Bucrylate : the glue evidences the gastric varices and goes up in an oesophageal varice.



Figure 3
Contrôle échocendoscopique de l'injection correcte de la colle et de l'endoscopie : la flèche jaune indique le siège de l'introduction de l'aiguille, la flèche rouge l'échocendoscope.
Echocendoscopic control of the correct injection of the glue simultaneously with the endoscopy : the yellow arrow indicates the site of introduction of the needle, the red arrow indicates the endoscope.




Figure 4
Histopathologie de la paroi gastrique après injection du bucrylate ; histologie montrant des signes d'inflammation aiguë.
Histopathology of the gastric wall after the injection of the bucrylate ; histology with signs of acute inflammation.



Figure 5
Varices gastriques et bucrylate en expulsion.
Gastric varices during expulsion of bucrylate

l'auteur, il est difficile de croire à la facilité d'entourer avec une anse des varices autres que les grosses varices en grappe sous-cardiales ou du fundus.

En outre, les études nécrotiques que nous avons effectuées, ont prouvé que les varices gastriques à la différence des varices œsophagiennes peuvent se développer non seulement dans la sous-muqueuse mais aussi sur toute la paroi, en lui donnant l'aspect d'une grande éponge. Dans ces cas, il est difficile d'envisager de pouvoir entourer à la base la varice toute entière. Cette technique n'a de toute manière pas connu un vaste succès, du moins en Europe.

Harada [28] (1997) et Cipolletta [29] (1998) ont récemment proposé à nouveau cette technique mais uniquement en phase d'hémorragie aiguë, en arrivant à une hémostase dans 100 % des cas et en observant une diminution du degré des varices. Les deux auteurs partagent l'avis d'y associer l'indispensable sclérotérapie pour obtenir l'éradication.

Mais les meilleurs résultats ont été obtenus en ayant recours à une colle synthétique qui polymérise immédiatement au contact avec le sang en se solidifiant : la varice, à la différence de ce qui se produit avec les liquides sclérosants normalement employés pour le traitement des VCE, s'oblitére immédiatement et l'hémorragie est ainsi stoppée.

Le recours à cette colle avait déjà été proposé par voie angiographique en 1978 par 2 radiologues Goldmann [30] et Lunderquist [31]. Cette technique, délaissée par les radiologues en raison des récurrences fréquentes de varices à distance a été reprise par la suite en endoscopie par Gotlieb en 1984 [32, 33], et largement utilisée par Soehendra [34, 35]. Un travail récent de D'Imperio [36] prouve la validité de la technique : arrêt de l'hémorragie dans 89,6 % des cas, 10,4 % de complications et 12,5 % de mortalité précoce. L'éradication a été obtenue dans 87,5 % des cas.

EXPÉRIENCE PERSONNELLE

Matériel et méthodes : technique

Jusqu'à présent nous avons utilisé l'Histoacryl® bleu (n-butyl-2-cyanoacrylate), une colle qui polymérise en 3-10 sec au contact du sang. Nous avons dû changer de produit à partir du 14 juin 1998 car en Italie, tout produit médico-chirurgical doit porter le label CE et le seul qui soit ainsi marqué CE pour injection i.v. (avec mention spécifique pour le traitement des varices œsophagiennes et gastriques) est le 2-cyanoacrylate-diéthyl-butylacrylate-metacryloxyisobutyloléfane (glubran2®).

Les études que nous avons menées *in vitro* avant et *in vivo* après ont montré la parfaite correspondance avec l'Histoacryl® bleu : pur, il polymérise en 3-5 sec. et peut être mélangé avec du Lipiodol®, ce qui ralentit sa polymérisation à 10-15 sec. et rend le mélange radio-opaque mais, contrairement à l'Histoacryl, quand il solidifie, il développe une température bien inférieure.

La technique que nous utilisons est pratiquement la technique mise au point par Soehendra. Nous préférons aussi la dilution de la colle au Lipiodol® 1:1 qui offre, à notre avis, de nombreux avantages :

1. Augmente de 10-15 sec le temps de polymérisation, permettant d'injecter le produit à plusieurs endroits avec la même aiguille et en un seul temps.

2. Donne le temps de retirer l'instrument et de le nettoyer au cas où la colle pénétrerait dans le canal opératoire.

3. Permet le contrôle radiologique du site de polymérisation et de la persistance de la colle (fig. 3).

4. Sur la base des tests *in vitro* que nous avons effectués, à quantité égale de cyanoacrylate utilisé, la dilution au Lipiodol® détermine la formation d'un polymère davantage spongieux et de taille presque double, en augmentant par là même son efficacité.

Le temps de condensation augmenté n'a donc jamais provoqué d'embolisations périphériques significatives sur un plan clinique, ce qui serait à craindre selon certains auteurs qui préfèrent la colle non diluée.

Pour l'injection, nous utilisons une aiguille de 21 G avec pointe de 6-8 mm. Avant l'injection, l'aiguille est remplie de Lipiodol® et avec le même produit, on lubrifie l'extrémité distale du canal opératoire pour éviter que la colle n'adhère aux parois internes de l'instrument.

Suivant la taille des varices, nous pratiquons de 1 à 3 injections de 0,5 cc par varice. En raison de la viscosité du Lipiodol®, il est souhaitable d'utiliser des seringues de 2 cc. Au cours de la même séance, après avoir essayé la position de l'instrument avec l'aiguille retirée, profitant du retard de polymérisation, nous ponctionnons rapidement toutes les varices visibles avec la même aiguille sans avoir besoin de la remplacer. Il est important d'injecter l'Histoacryl® uniquement à l'intérieur de la varice : l'injection sous-muqueuse provoque des ulcères profonds qui saignent facilement. Pendant ces gestes, il faut faire attention à ne pas utiliser l'aspiration pour éviter que la colle n'entre dans l'instrument. À la fin des injections, l'aiguille est remplie à nouveau de Lipiodol® et l'endoscope est rapidement retiré avec l'aiguille encore insérée dans le canal opératoire. Pour le nettoyage définitif de l'aiguille et de l'instrument, nous utilisons de l'acétone.

Au bout de 7 jours, on revoit le patient afin de compléter la sclérose de toutes les varices non encore oblitérées. En cas de doute quant à la perméabilité des varices, nous utilisons l'endosonographie qui peut être pratiquée en même temps que l'injection sclérosante pour vérifier la localisation correcte (fig. 3).

Le cyanoacrylate injecté polymérise non seulement à l'intérieur du paquet variqueux, d'où il tombe par érosion de la paroi veineuse après 4-6 semaines/6 mois, mais il diffuse également dans les petites veines intermusculaires où il est lentement détruit par les macrophages (fig. 4-5).

Matériel et méthodes : série personnelle

Entre novembre 1987 et juin 1998, 68 patients dont 50 hommes et 18 femmes, ont été soumis à une sclérose des varices gastriques. L'âge moyen était de 58,7 ans (extrêmes 22-77). L'étiologie de l'hypertension portale est la cirrhose alcoolique chez 26 malades, virale chez 18, dans 11 cas elle est soutenue par l'association virale + alcoolique, dans 8 cas cryptogénétique, dans 1 cas cancer-cirrhose (associée à une thrombose portale), 2 cas de thrombose de l'axe spléno-portal, 1 cirrhose alcoolique + thrombose portale et 1 cas de cirrhose alcoolique + virale + thrombose portale.

11 patients appartiennent à la classe A de Child, 30 à la classe B, 27 à la classe C.

32 patients ont été traités en urgence, 29 en élection, 7 en prévention; l'indication chez ces derniers peut être définie en tant que prophylaxie raisonnée puisque, sous contrôle endoscopique direct, ils avaient fait état d'une augmentation inquiétante et rapide de la taille des varices gastriques. Sur les 68 patients traités, dans 12 cas, les varices gastriques étaient survenues après ou pendant la sclérose des varices œsophagiennes; 51 patients (75 %) présentaient des varices œsophagiennes associées et chez 32, on a procédé à la sclérose contemporaine avec Polydocanole ou à la ligature élastique par voie endoscopique; 17 malades (25 %) ne présentaient pas de varices œsophagiennes.

Un patient présentait des varices de grade 1 (1 %), 24 de grade 2 (35 %), 43 de grade 3 (63 %) dont le type et la localisation figurent au tableau III.

TABLEAU III
INCIDENCE DES VARICES GASTRIQUES

Type	Localisation				Total
	Cardia-fundus	Cardia-pépite courbure	En «cavale»	Fundique	
VE-VG en connexion	7	1	5		13
VE et VG séparées	19	9	6	4	38
VG isolées	3		6	8	17
Total	29	10	17	12	68

RÉSULTATS IMMÉDIATS

Urgence

Dans les 32 cas traités en urgence, l'hémorragie a été stoppée dans 96,8 % des cas. Dans ce groupe de patients, une récurrence précoce s'est manifestée dans 11 cas (34,3 %); chez 3 patients, saignement des varices œsophagiennes, chez 4 patients de l'escarre du fundus gastrique (dans un cas, il a fallu procéder à une chirurgie de dévascularisation œsophago-gastrique

partielle et résection du fundus gastrique); nous rapportons encore 1 cas de saignement des varices gastriques, 1 cas de l'ulcère péptique, 1 cas de LMA et 1 cas dû à une cause inconnue. Six patients (18,7 %) sont décédés précocement; dans 5 cas, la mort a été déterminée par la reprise hémorragique précoce et dans 1 cas, par non arrêt de l'hémorragie. Dans 2 cas, il s'agissait de Child B et dans 4 de Child C.

Dans ce groupe, les complications observées (9,3 %) sont toutes liées à la technique: 1 cas de microembolie pulmonaire, 1 cas de microembolie pulmonaire et pelvienne, les deux asymptomatiques et 1 cas de fistule gastro-pleurale traitée avec succès par voie conservatrice (drainage thoracique et aspiration naso-gastrique).

Election-prophylaxie

Pour ce qui est des 36 patients traités en élection et prophylaxie, les récurrences hémorragiques ont été au nombre de 4 (11,1 %): 1 pour varices gastriques, 1 pour varices œsophagiennes, 1 pour descente de l'escarre du fundus et 1 pour cause inconnue.

Aucun patient n'est décédé.

Quant aux complications, nous rapportons 1 seul cas (2,7 %) de microembolie pulmonaire et pelvienne asymptomatique et 1 cas de fistule gastro-pleurale traitée avec succès par voie conservatrice (tableau IV).

TABLEAU IV
RÉSULTATS IMMÉDIATS

	Urgence (32 pat.)	Election (36 pat.)
Arrêt de l'hémorragie	31 (96,8%)	-
Reprise précoce de l'hémorragie	11 (34,3%)	4 (11,1%)
- Des varices œsophagiennes	3	1
- De l'escarre du fundus gastrique	4	1
- Des varices gastriques	1	1
- De l'ulcère péptique	1	
- De LMA	1	
- Cause inconnue	1	1
Mortalité	6 (18,7%)	0 (0%)
- Par reprise hémorragique précoce	5	-
- Par non arrêt de l'hémorragie	1	-
Complications	3 (9,3%)	1 (2,7%)
- Microembolie	2	1
- Fistule gastro-pleurale	1	

RÉSULTATS À DISTANCE

Sur les 62 patients encore vivants un mois après le début du traitement (suivi moyen 38,5 mois, extrêmes 2-108), l'éradication a été observée chez 42 patients, les varices sont oblitérées chez 10 patients et 9 ne sont pas éradiquées; pour 1 patient l'appréciation n'est pas possible car il ne s'est soumis ensuite qu'à des contrôles cliniques et non endoscopiques.

TABLEAU V
L'ÉRADICATION DES VARICES GASTRIQUES (42 patients)

Pour éradiquer			Après éradication				
Nb de séances	Nb de cc	Mois	Recul (mois)	Récidive des VG	Récidive hémorragique	Réc. hém. des VCE	Réc. hém. des VG
1,3	4,9	4,31	45,4	13 (30,9%)	15 (35,7%)	7	5

Dans le groupe des patients thrombosés (suivi moyen de 6,21 mois), 4 sont décédés, 2 sont encore sous traitement, 4 sont sortis du suivi: 2 ont été soumis à transplantation hépatique, 1 à une opération de Warren et 1 patient ne s'est plus présenté aux contrôles suivants.

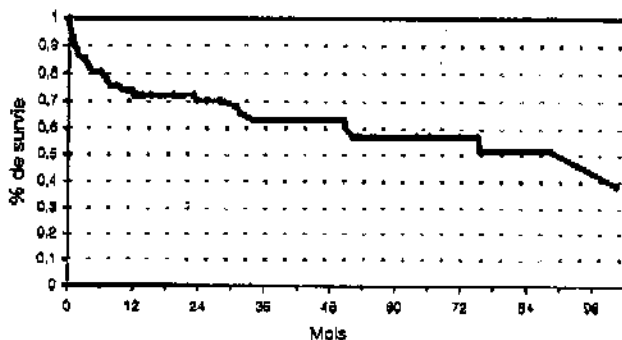
Dans le groupe des patients non éradiqués (suivi moyen 18,0 mois), 5 patients sont décédés et 4 sont sortis du suivi; 2 ont été soumis à une dérivation porto-cave, 1 à une greffe hépatique et 1 patient ne s'est plus présenté aux contrôles suivants.

Afin d'obtenir l'éradication, il a fallu en moyenne 1,33 séances avec injection de 4,9 cc. Le délai moyen d'éradication a été de 4,31 mois. Avec un recul moyen post-éradication de 45,4 mois, la récurrence des varices gastriques a été observée chez 13 patients (30,9%): 9 ont été soumis à une nouvelle sclérose (8 sont parvenus à éradication et 1 est encore thrombosé), 4 n'ont pas été soumis à la sclérose en raison du petit calibre des varices.

Après éradication, 15 patients (35,7%) ont présenté une reprise hémorragique: 6 pour VCE, 4 pour VG, 3 pour cause inconnue, 1 pour VG et, 4 ans après, pour ulcère de Dieulafoy, 1 pour VCE et PHG (tableau V).

Au total, 19 patients sont décédés: 5 pour insuffisance hépatique, 4 pour hémorragie des VCE, 1 pour hémorragie des VG, 1 pour hémorragie dont la nature reste à déterminer, 4 pour HCC, 1 pour hémorragie de l'ulcère œsophagien et 3 pour sepsie généralisée. Dans le sous-groupe des 42 patients éradiqués, aucun patient n'est décédé pour reprise hémorragique des VG, mais 4 sont morts pour hémorragie des VCE et 4 pour insuffisance hépatique progressive ou cancer sur cirrhose (tableau VI).

TABLEAU VI
COURBE DE SURVIE: LIMITE DU PRODUIT



DISCUSSION

Le traitement de rupture de varices gastriques est controversé. L'analyse de la littérature est très difficile car on dispose de peu de données spécifiques aux varices gastriques et il n'existe pas d'étude contrôlée, *a fortiori* randomisée, sur le traitement.

L'incidence des varices gastriques par rapport aux œsophagiennes est modeste, entre 5 et 10 fois moins fréquente, mais elles ne doivent pas être sous-estimées pour autant car, notamment en urgence, les difficultés diagnostiques s'ajoutent aux difficultés de réanimation et thérapeutiques.

En effet, l'hémorragie des varices gastriques est en général bien plus importante que l'hémorragie des VCE, et la sonde de Linton ne parvient que rarement à arrêter (provisoirement) l'hémorragie, alors que la sonde de Balkmore s'avère totalement inefficace; de même, les médicaments utilisés à l'heure actuelle ne donnent que des résultats insatisfaisants.

La chirurgie en urgence dans de tels cas, même si elle est efficace pour obtenir l'hémostase, présente des pourcentages de mortalité très élevés [37-39].

La sclérothérapie traditionnelle donne des résultats controversés puisque le taux d'hémostase primaire varie de 17 à 100% avec une moyenne de 53% dans 6 études [20, 26, 40-43] soit un taux inférieur à celui observé pour les varices œsophagiennes.

Le taux de récurrence hémorragique est élevé dans la plupart des études, variant de 14% à 89%. Ces récurrences sont souvent dues aux complications ulcéreuses (24-88%), et la fréquence des décès par hémorragie incontrôlable (4-55%) montre bien les limites de cette méthode.

Il est indubitable que l'oblitération par colle, même s'il s'agit d'une technique endoscopique plus difficile, qui nécessite des endoscopistes expérimentés, donne des résultats meilleurs, et trouve sa meilleure indication dans l'urgence, puisque le taux d'hémostase primaire était en moyenne de 99% dans 4 études consacrées exclusivement aux VG [44-47]. En outre, la seule ECR [48] intéressant des VG a montré une supériorité de l'obturation sur la sclérothérapie (96% vs 67%, $p < 0,05$).

Notre expérience nous confirme ces résultats, en obtenant l'hémostase chez 31/32 patients (96,8%).

Dans ce groupe de patients, nous avons eu une incidence de récurrence précoce assez élevée, (11/32 patients, 34,3%) et la mort de 6 patients. Il est néan-

moins important de remarquer que dans la plupart des cas, la reprise ne s'est pas produite à cause du bucrylate qui n'aurait pas oblitéré le vaisseau, mais à cause d'une hémorragie due à une rupture de varices œsophagiennes (3 patients) ou d'escarre (4 patients).

La validité de la technique dans le traitement des varices gastriques est en tout cas prouvée par les cas traités électivement ou préventivement : les reprises hémorragiques sont nettement inférieures (11,1 %) et aucune complication mortelle n'a été observée.

Au cours des dernières années, le recours à l'échodoppler-couleur mais surtout à l'échoendoscopie s'est avéré particulièrement précieux pour la sélection des malades et l'amélioration de la technique : il a été ainsi possible de détecter une série d'altérations hémodynamiques méconnues au simple examen endoscopique.

En effet, comme d'autres études angiologiques et échoendoscopiques l'ont montré, l'élément qui fait saillie dans la lumière peut ne pas être proportionnel à la gravité de l'état d'hypertension portale : parfois des bilans angiographiques et/ou échographiques monstrueux peuvent alimenter ce que l'on pourrait croire des varices gastriques modestes ou, bien au contraire, de grosses cordes variqueuses en grappes F3 peuvent apparemment être soutenues par des vaisseaux de faible importance.

Dans notre expérience, dans le premier cas, il est plus difficile d'obtenir des résultats satisfaisants : en urgence la maîtrise de l'hémorragie est moins stable, l'éradication n'est pas toujours possible et, quoi qu'il en soit, la récurrence de varices est plus fréquente. Chez une patiente opérée en urgence de dévascularisation œsophagogastrique, pour escarre du fundus hémorragique, nous avons trouvé le fundus gastrique avec une paroi musculaire complètement remplacée par des vaisseaux veineux ectasiques : l'oblitération au bucrylate aurait difficilement donné les résultats souhaités et même dans un tel cas, elle aurait sûrement provoqué la nécrose du fundus gastrique tout entier.

Mais l'échoendoscopie est aussi très utile pour améliorer la technique d'injection.

A l'intérieur du vaisseau, la résine solidifie presque instantanément, intéressant également les petites veines de la tunique musculaire et tantôt les veines périsplanchiques, entraînant une nécrose aiguë de l'endothélium vasculaire.

La nécrose concomitante de la paroi vasculaire détermine, vers l'intérieur, la diffusion de la résine sous-muqueuse, avec une intense action inflammatoire tout d'abord et fibromateuse ensuite, pendant laquelle elle est lentement résorbée par les macrophages. Vers l'extérieur, on observe la formation d'un ulcère ; au travers de celui-ci, après quelques semaines ou mois (61, 63) la résine solidifiée tombe dans la lumière gastrique.

Une telle action nécrosante peut être gênante lorsque la substance est injectée en dehors du vaisseau, avec formation d'un ulcère profond (très différent de l'escarre normal au-dessus de la varice) qui

est presque toujours à l'origine d'une hémorragie dont la maîtrise est en général extrêmement difficile.

Par le recours à l'échoendoscope sectoriel Pentax avec gastroscopie de 9 mm (Olympus Gif 100) il est aisé, dans les cas douteux et même en urgence, de contrôler la précision de l'injection à l'intérieur du vaisseau et sa polymérisation.

L'échoendoscopie s'avère ensuite fondamentale pour le contrôle précoce des varices : après la première injection, il est en effet difficile d'établir si toutes les cordes variqueuses sont thrombosées, et l'appareil EUS peut aider à compléter la sclérose.

L'incidence des récurrences hémorragiques est relativement élevée : 27/62 patients (43 %), mais il est intéressant de remarquer qu'à distance aussi bien qu'au plus tôt après le traitement, nous avons une incidence élevée de rupture de VCE : 3/11 patients en urgence et 1/4 en élection à court terme, et 13/27 (48 %) à distance.

Comme Sarin l'a observé, les VG sont presque toujours associées à des VCE de grande taille, comme si elles survenaient à un stade plus avancé de la maladie et à cause de l'hypertrophie des réseaux de chasse veineuse gastro-rénaux ou bien gastro-rétropéritonéaux déjà présents.

Il est fort probable ainsi que l'occlusion de la circulation gastrique et péri-gastrique chez quelques patients avec varices œsophagiennes associées représente une surcharge considérable pour la circulation œsophagienne ainsi que l'élément provoquant leur rupture. Ceci est prouvé par les malades qui ont saigné de VCE et par le fait que chez 4 patients, sont apparues des VCE F2 et F3 après éradication des VG. C'est pourquoi nous traitons maintenant en même temps les varices œsophagiennes qu'elles soient de stade F2 ou F3.

La mortalité à distance est de toute manière satisfaisante, notamment compte tenu du fait que 40 % des patients traités appartenaient à la classe de risque Child C ; après une chute au cours de la première année liée surtout à la mortalité des patients traités en urgence, la courbe reste assez stable dans le temps : 72 % à 1 an, 57 % à 5 ans et 51 % à 8 ans. Sur 19 décès à distance, 63 % tiennent à des causes non corrélées aux varices œsophago-gastriques ce qui prouve que la mortalité est davantage liée à l'évolution de la maladie hépatique qu'à des reprises hémorragiques.

A la différence des varices œsophagiennes, il est difficile d'évaluer l'éradication des VG. Chez quelques patients en effet, les varices disparaissent en quelques mois, mais chez d'autres, le bucrylate persiste longtemps, voire 8-12 mois avant d'être éliminé dans la lumière gastrique. Nous avons préféré séparer cette catégorie de patients car, même s'ils sont apparemment en voie de guérison, ils peuvent être à risque d'hémorragie ; du point de vue endoscopique, en effet, au toucher, la varice semble oblitérée, mais il peut y avoir de gros vaisseaux encore perméables qui pourraient saigner lors de la chute de la colle. Nous

insistons sur le fait que l'utilisation de l'échoendoscope, même en cas de signal brouillé par la présence du bucrylate, est fondamentale en vue d'identifier les patients qui doivent encore être traités.

Un problème encore débattu par quelques auteurs concerne la préparation de la substance, à savoir si elle doit être diluée ou non au lipiodol. Nous partageons l'avis de Soehendra, estimant qu'il est plus utile de ralentir la polymérisation de la substance, en premier lieu pour être sûr de ne pas endommager l'instrument, en deuxième lieu pour disposer de quelques secondes en plus pour pouvoir effectuer en un seul temps toutes les injections nécessaires, sans gaspiller un temps précieux pour laver l'aiguille à chaque injection ou devoir la retirer en cas d'obstruction.

D'ailleurs, même diluée au lipiodol, la polymérisation est encore tellement rapide qu'en urgence, on peut voir le bucrylate solidifier au fur et à mesure qu'il sort de l'orifice sur la varice.

Le retard de polymérisation ne constitue certes pas un problème, comme l'affirment en revanche certains auteurs à propos des embolisations possibles à distance. Tout d'abord, sans dilution du bucrylate, il n'est pas possible de vérifier s'il y a eu embolisation ou non. Ensuite, tous nos cas d'embolisation périphé-

rique ont été dépistés à l'examen radiologique, mais n'avaient pas donné de manifestation clinique.

CONCLUSIONS

La sclérose endoscopique des varices gastriques est certes une technique plus complexe que la sclérose des varices œsophagiennes et ne peut pas être pratiquée en toute sécurité à tous les patients sans discrimination et sans évaluation préventive soignée.

Seule, en effet, l'évaluation correcte du patient et de toutes les variables qui interviennent en cours de traitement peut permettre de réduire considérablement les complications ainsi que la mortalité en milieu hospitalier : dans notre série de 36 patients traités électivement ou préventivement, nous n'avons effectivement pas eu de complications ni de décès.

La validité et l'efficacité de la technique sont en outre prouvées par les excellents résultats que nous avons obtenus à distance : sur 62 patients suivis avec un recul de 2 à 108 mois, 19 patients sont décédés (30,6 %) dont 5 pour récurrence hémorragique et seulement 1 des varices gastriques.

RÉFÉRENCES

- NEVENS F. *et al.* — The long-term morbidity and mortality rate in a cohort of patients with liver cirrhosis and esophageal varices. *Hepatology*, 1995, 42 (6), 979-984.
- BURROUGHS A.K., MCKORMICK P.A., BAILLIERES. — Clin. Gastroenterol. Natural history and prognosis of variceal bleeding. 1992, Sep., 6 (3), 437-450.
- PAGLIARO *et al.* — Portal hypertension in cirrhosis: Natural history. In *Portal hypertension. Pathophysiology and treatment*. Ed. J. Bosch & R. Groszmann Blackwell Scientific Publications, 1994, 72-92.
- MADSEN M.S., PATERSEN T.H., SOMMER H. — Segmental portal hypertension. *Ann. of Surg.*, 1986, 204, 72-77.
- BACHMAN B., BRADY P. — Localized gastric varices: mimicry leading to endoscopic misinterpretation. *Gastroint. Endosc.*, 1984, 30, 244-247.
- BUSET M., DES MARES B., BAIZE M., BOURGEOIS N., CREMER M. — Bleeding esophagogastric varices: an endoscopic study. *Am. J. Gastroenterol.*, 1987, 82, 241-244.
- HOSKING S.W., JOHNSON A.G. — Gastric varices: a proposed classification leading to management. *Br. J. Surg.*, 1988, 75, 195-196.
- YEE CHAO, HAN-CHIEH LIN, FA-HAUH LEE *et al.* — Hepatic hemodynamic features in patients with esophageal or gastric varices. *J. of Hepatol.*, 1993, 19, 85-89.
- SARIN S.K., LAHOTI D., SAXENA S.P., MURTHY N.S., MAKWANA U. — Prevalence, classification and natural history of gastric varices: a long-term follow-up study in 568 portal hypertension patients. *Hepatology*, 1992, 16, 1342-1349.
- THAKEB F., SALEM S.A.M., ABDALLAH M., EL BATA-NOUNY M. — Endoscopic diagnosis of gastric varices. *Endoscopy*, 1994, 26, 287-291.
- LEVINE M., KIEU K., RUBESIN S., HERLINGER H., LAUFER I. — Isolated gastric varices: splenic vein obstruction or portal hypertension? *Gastrointest. Radiol.*, 1990, 15, 188-192.
- MUHLETALER C., GERLOK J., GONCHARENKO V. *et al.* — Gastric varices secondary to splenic vein occlusion: radiographic diagnosis and clinical significance. *Radiology*, 1979, 132, 593-598.
- BOUSTIÈRE C., DUMAS O., JOUFFRE C. *et al.* — Endoscopic ultrasonography classification of gastric varices in patients with cirrhosis. Comparison with endoscopic findings. *J. of Hepatology*, 1993, 19, 268-272.
- KARR S., WOHL G.T. — Clinical importance of gastric varices. *N. Engl. J. Med.*, 1960, 263, 665-669.
- WATANABE K., KIMURA K., MATSUTARI S. — Portal hemodynamics in patients with gastric varices. A study in 230 patients with esophageal and gastric varices using portal vein catheterisation. *Gastroenterology*, 1988, 95, 434-440.
- FLEMING R.J., SEAMAN W.B. — Roentgenographic demonstration of unusual extra-esophageal varices. *Am. J. of Roent. Radium Th. Nuc. Med.*, 1968, 103, 281-290.
- WEISSBERG J., STEIN D.T., FOGEL M. *et al.* — Variceal bleeding: does it matter to the patient whether his gastric or esophageal varices bleed? *Gastroenterology*, 1984, 86, 1296 (abs).
- PAQUET K.H. — Open discussion on technical aspects of injection sclerotherapy. In Westaby D., Mc Dougal B.R.D. & Williams R. (eds) *Variceal Bleeding*, pp. 215-217. London Pitman Press.
- LEE H., HAWKER F.H., SELBY W., MCWILLIAM D.B., HERKERS R.G. — Intensive care treatment of patients with bleeding esophageal varices: results, predictors of mortality, and predictors of the adult respiratory distress syndrome. *Crit. Care Med.*, 1992, Nov., 20 (11), 1555-1563.
- BRETAGNE J.F., DUDICURT J.C., MORISOT D. *et al.* — Is endoscopic variceal sclerotherapy effective for the treatment of gastric varices? *Dig. Dis. and Sc.*, 1986, 31, 5058 (abs).
- KORULA J., CHIN K., KO Y., YAMADA S. — Demonstration of two distinct subsets of gastric varices: observation

- during a seven year study of endoscopic sclerotherapy. *Dig. Dis. and Science*, 1991, 36, 303-309.
22. SARIN S.K., LAHOTI D. — Management of gastric varices. *Bailliere's Clinical Gastroenterol.*, 1992, 6, 527-548.
 23. SPINA G., ARCIDIACONO R. — « Gastric Endoscopic Features in Portal Hypertension ». Proceedings of the Consensus conference of the NIEC, Milan, Italy, 1992.
 24. OKUDA K., YASUMOTO M., GOTO A. *et al.* — Endoscopic observations of gastric varices. *Am. J. Gastroenterol.*, 1973, 60, 357-365.
 25. SARIN S.K., KUMAR A. — Gastric varices: Profile, Classification, and Management. *Am. J. Gastroenterol.*, 1989, 84, 1244-1249.
 26. TRUDEAU W., PRINDVILLE T. — Endoscopic injection sclerosis in bleeding gastric varices. *Gastrointest. Endosc.*, 1985, 32, 264-268.
 27. YOSHIDA T., HAYASHI N., SUZUMI N. *et al.* — *Endoscopy*, 1994, 26, 502-505.
 28. HARADA T., YOSHIDA T., SHIGEMITSU T. *et al.* — Therapeutic results of endoscopic variceal ligation for acute bleeding oesophageal and gastric varices. *J. Gastroenterol. Hepat.*, 1997, 12, 331-335.
 29. CIPOLLETTA L., BIANCO M.A., ROTONDANO G. *et al.* — Emergency endoscopic ligation of actively bleeding gastric varices. *Gastrointest. Endoscopy*, 1998, 47, 400-403.
 30. GOLDMANN M.L., FREENY P.C., TALLMAN J.M. *et al.* — Transcatheter vascular occlusion therapy with isobutyl-2-cyanoacrylate (Bucrylate) for control of massive upper-gastrointestinal bleeding. *Radiology*, 1978, 129-141.
 31. LUNDERQUIST A., BORJESSON B., OWMANN T., BENGMARK S. — Isobutyl-2-cyanoacrylate (Bucrylate) in obliteration of gastric coronary vein and esophageal varices. *Am. J. Roentgenol.*, 1978, 130-131.
 32. GOTLIB J.P., DEMMA I., FONSECCA A., HABIB N., HOUSSIND., BISMUTH H. — Résultats à 1 an du traitement endoscopique élastif des hémorragies par rupture des varices oesophagiennes chez le cirrhotique. *Gastroenterol. Clin. Biol.*, 1984, 8, 133A (rés).
 33. RAMOND M.J., VALLA D., GOTLIB J.P., RUEFF B., BENHAMOU J.P. — Obturation endoscopique des varices oeso-gastriques par le Bucrylate®. I - Etude clinique de 49 malades. *Gastroenterol. Clin. Biol.*, 1986, 10, 575-579.
 34. SOEHENDRA N., NAM V.C.H., GRIMM H., KEMPE-NEERS I. — Endoscopic obliteration of large esophagogastric varices with Bucrylate. *Endoscopy*, 1986, 18, 25-26.
 35. SOEHENDRA N., GRIMM H., NAM V.C.H., BERGER B. — N-butyl-2-cyanoacrylate: a supplement to endoscopic sclerotherapy. *Endoscopy*, 1987, 19, 221-224.
 36. D'IMPERIO N., PIEMONTESE A., BARONCINI D. *et al.* — Evaluation of undiluted n-butyl-cyanoacrylate in the endoscopic treatment of upper gastrointestinal tract. *Endoscopy*, 1996, 28, 239-243.
 37. WOOD R.P., SHAW B.W., RIKKERS L.F. — Liver transplantation for variceal hemorrhage. *Surg. Clin. of North Am.*, 1990, 80, 449-461.
 38. BATTAGLIA G., ANCONA E., PATARNELLO E., MORBIN T., ANSELMINO M., PERACCHIA A. — Modified Sugiura operation: long-term results. *W. J. of Surg.*, 1996, 20, 319-325.
 39. PEZZUOLI G., SPINA G.P., GALEOTTI F., BATTAGLIA G. — Résultats immédiats et éloignés de 171 dériviations porto-systémiques thérapeutiques. *Journ. de Chirurgie*, 1977, 3, 209-218.
 40. GIMSON A.E.S., WESTABY D., WILLIAMS. — Endoscopic sclerotherapy in the management of gastric variceal haemorrhage. *J. Hepatol.*, 1991, 13, 274-278.
 41. LEE R.E., PRINDVILLE T.P., TRUDEAU W.L. — Endoscopic injection sclerotherapy for bleeding gastric varices. *Gastrointest. Endosc.*, 1991, 37, 236-237.
 42. SARIN S.K., SACHDEV G., NANDA R., MISRA S.P., BROOR S.L. — Endoscopic sclerotherapy in the treatment of gastric varices. *B.R. J. Surg.*, 1988, 75, 747-750.
 43. YASSIN Y.M., EITA M.S., HUSSEIN A.M.T. — Endoscopic sclerotherapy for bleeding gastric varices. *Gut*, 1985, 26, A1105-1106.
 44. SOEHENDRA N., GRIMM H., MAYEDEO A., NAM V.C.H. *et al.* — Endoscopic obliteration of fundal varices. *Can. J. Gastroenterol.*, 1990, 4, 643-646.
 45. RAW S.E.A.J., JANSEN P.L.M., TYTGAT G.N.J. — Endoscopic sclerotherapy of gastric varices with bucrylate (abs). *Gastrointest. Endosc.*, 1991, 37, 242.
 46. WACKED I., BADRA G.A., ABDEL-LATIF H., SALEH S.M. — Endoscopic therapy of bleeding gastric varices with a tissue adhesive A pilot study (abs). *Gastroenterol.*, 1994, 106, A1004.
 47. BATTAGLIA G., PATARNELLO E., MORBIN T. *et al.* — Endoscopic sclerotherapy of gastric varices with bucrylate. *Giorn. Ital. End Dig.*, 1991, 14, 116-117.
 48. OHO K., TOYANAGA T., IWAO T. *et al.* — Sclerotherapy for bleeding gastric varices: ethanolanine versus butyl cyanoacrylate. *Hepatology*, 1994, 20, 107A.
 51. HASHIZUME M., SUGIMACHI K. — Classification of gastric lesions associated with portal hypertension. *J. Gastroenterol. Hepatol.*, 1995 May-Jun, 10 (3), 339-343.
 52. SARIN S.K. — Long-term follow-up of gastric variceal sclerotherapy: an eleven-year experience. *Gastrointest. Endosc.*, 1997, Jul, 46 (1), 8-14.

The formation of gastro-oesophageal varices is a phenomenon directly related to the onset of hypertension in the spleno-portal region. In Europe, the main cause of portal hypertensive conditions is liver cirrhosis, and varices generally appear as this chronic liver disease progresses.

About 30 % of cirrhotics develop oesophageal and/or gastric varices: in 1/3 of these, the varices rupture and this event, which is closely correlated with the dimensions of the varices and the severity of the liver disease, represents one of the most severe complications of portal hypertension. Despite advances in diagnostic methods and the introduction of new treatments, mortality at the first haemorrhagic episode remains very high, at about 30-40 % and is by itself responsible for 13 % of all deaths in cirrhotic patients [1-3].

Even though it is now ninety years since Stadelmann correlated the presence of gastric varices (GV) with an increase in portal pressure, it is only in the last fifteen years that particular attention has been paid to them, attempting to define their incidence, the frequency of their rupture and the severity of the resulting haemorrhage.

In the past, it did not seem important to recognise the exact source of bleeding, in the stomach (GV) or oesophagus (OV), because it was treated in any case with a portal-systemic shunt. However, since sclerotherapy has become widely used as the treatment of choice for bleeding OV, this distinction has become important because there are differences in the endoscopic procedures used for sclerosing OV and GV, especially concerning the site of the therapeutic action.