

Fístula arterioportal sintomática resuelta mediante tratamiento conservador

M.H. Núñez-Rodríguez^a, H. Calero^b, R. Velicia-Llames^a, F. García-Pajares^a, G. Sánchez-Antolín^a y A. Caro-Patón^a

^aServicio de Digestivo. Hospital Universitario Río Hortega. Valladolid. España.

^bServicio de Radiología. Hospital Universitario Río Hortega. Valladolid. España.

RESUMEN

La fístula arterioportal hepática es un hallazgo vascular excepcional, que puede deberse a una malformación vascular congénita o a un traumatismo, u originarse por iatrogenia (biopsia hepática) o por la presencia de tumores hepáticos. El tratamiento inicial es la embolización transarterial con diversos materiales mediante arteriografía hepática. Se presenta el caso de una fístula arterioportal hepática con signos de hipertensión portal y diarrea grave. La ecografía Doppler, la tomografía computarizada y la arteriografía hepática demostraron la presencia de una fístula arterioportal entre la arteria hepática y la vena porta derecha. La fístula se resolvió mediante tratamiento percutáneo intravascular con embolización con cola quirúrgica compuesta por 3 monómeros –etil-2-cianoacrilato, butilacrilato y metacrilisolfolano (Glubran®)–, con lo que desaparecieron la clínica y las alteraciones analíticas. Después de 2 años de seguimiento la paciente permanece asintomática. El tratamiento percutáneo intravascular con Glubran® puede considerarse una opción terapéutica de las fístulas arterioportales e incluso ser definitivo.

SYMPTOMATIC HEPATIC ARTERIOPORTAL SHAUNT RESOLVED THROUGH CONSERVATIVE TREATMENT

Arterioportal shunt in the liver is a rare vascular disorder that may be due to congenital vascular malformation (hereditary hemorrhagic telangiectasia), trauma, iatrogenic causes (after a hepatic biopsy) or neoplasm. Initial treatment consists of transcatheter arterial embolization with different kinds of materials. We present the case of a 64-year-old woman with signs of portal hypertension and severe diarrhea. Doppler ultrasonography, computed tomography and angiography revealed arterioportal fistulae between the hepa-

tic artery and right portal vein. Transcatheter arterial embolization with n-butyl-2-cyanoacrylate surgical glue (Glubran®) was successfully performed. After 2 years of follow-up, the patient remains asymptomatic. Transcatheter arterial embolization with Glubran® should be considered as a therapeutic option in arterioportal shunts and could be a definitive therapy.

INTRODUCCIÓN

La fístula arterioportal hepática suele cursar con colestasis. La forma de presentación clínica es variable, si bien la más habitual consiste en síntomas de hipertensión portal grave o de insuficiencia cardíaca congestiva, dependiendo de la anatomía de la fístula. Las malformaciones entre la arteria hepática y las venas hepáticas conducen a la insuficiencia cardíaca, mientras que las malformaciones entre la arteria y la vena porta causan hipertensión portal (hemorragia digestiva por varices esofágicas o encefalopatía hepática)¹. El tratamiento inicial es la embolización transarterial con diversos materiales mediante arteriografía hepática; si el flujo a través de la fístula se restablece, sería necesaria la ligadura quirúrgica de los vasos nutricios o la realización de una hepatectomía². También se ha descrito el trasplante hepático como medida terapéutica³.

Presentamos el caso de una mujer adulta con signos de hipertensión portal con hemorragia digestiva por varices esofágicas y ascitis, y posteriormente diarrea grave. Mediante ecografía Doppler se diagnosticó una fístula arterioportal, que se confirmó con tomografía computarizada y arteriografía hepática.

OBSERVACIÓN CLÍNICA

Mujer de 64 años de edad, que en el año 2000 presentó datos analíticos de colestasis anictérica (aspartatoaminotransferasa: 65 U/l; alaninaaminotransferasa: 59 U/l; gammaglutamiltranspeptidasa: 215 U/l; fosfatasa alcalina: 435 U/l; bilirrubina total: 0,55 mg/dl), por lo que en 2001 se le realizó una biopsia hepática percutánea bajo control ecográfico; la histología fue indicativa de normalidad, con cambios mínimos. En febrero de 2003 presentó un episodio de hemorragia digestiva alta por varices eso-

Correspondencia: Dra. M.H. Núñez-Rodríguez.
Servicio de Aparato Digestivo, Hospital Río Hortega, Valladolid. España.
Correo electrónico: hernarnrod@yahoo.es

Recibido el 22-6-2005; aceptado para su publicación el 20-10-2005.

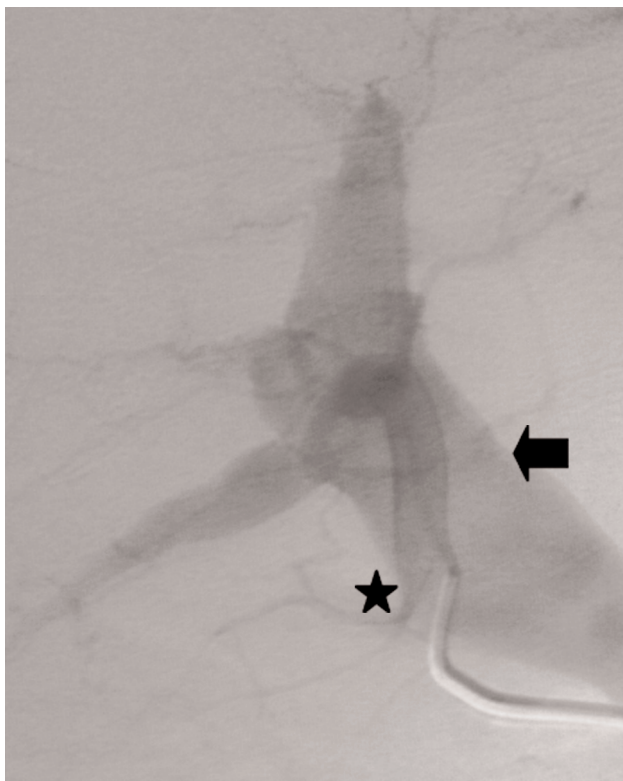

Fig. 1. Arteriografía selectiva de arteria hepática (asterisco) con relleno precoz de una vena porta intrahepática muy dilatada por la sobrepresión (flecha).

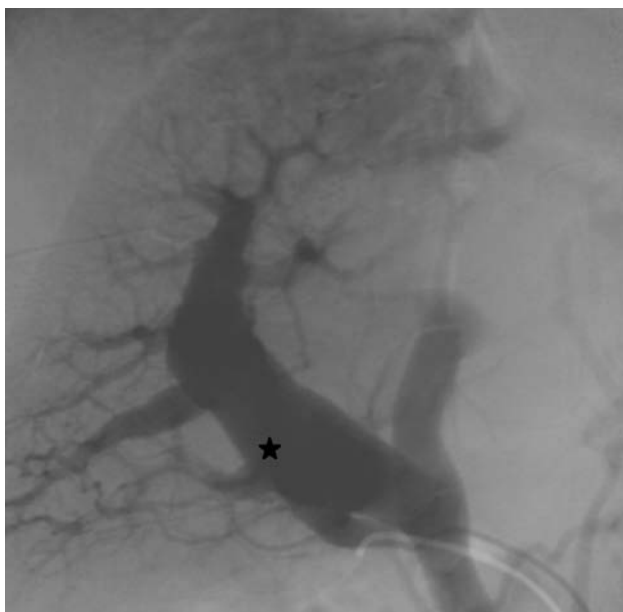

Fig. 2. Portografía rellena a través de la fístula arterioportal (asterisco) con importante dilatación de la rama derecha.

fágicas de grado III, que se trataron endoscópicamente con bandas, y descompensación ascítica. En marzo de 2003 se le efectuó una nueva biopsia hepática que objetivó leve lesión inflamatoria inespecífica de espacio porta y lobulillo. Dos meses después comenzó con un cuadro diarreico de 7 a 9 deposiciones líquidas al día e intolerancia a la alimentación oral, con náuseas y vómitos ocasionales, importante pérdida de

peso y mal estado general, motivo por el que se trasladó a nuestro hospital para continuar su estudio. En la exploración física la presión arterial era de 87/57 mmHg y la frecuencia cardíaca de 100-130 lat/min. Se apreciaban signos de deshidratación, desnutrición y subictericia. En la exploración cardíaca se observó taquicardia sinusal. El abdomen mostraba signos de matidez en flancos por moderada ascitis. Las extremidades inferiores presentaban edemas con fovea pretibial. El resto era normal. Los datos analíticos fueron los siguientes: velocidad de sedimentación globular en la primera hora de 71 mm; en el hemograma la cifra de leucocitos y fórmula, serie roja y plaquetas eran normales; ferritina de 302,70 ng/ml (valor normal [VN]: 30-300); en los datos de coagulación, la actividad de protrombina era del 78% y el fibrinógeno de 690 mg/dl; en la bioquímica, urea de 61 mg/dl, ácido úrico de 9,94 mg/dl, creatinina de 1,1 mg/dl, bilirrubina total de 2,98 mg/dl (VN: 0,3-1,0), bilirrubina conjugada de 1,56 mg/dl (0,1-0,3 mg/dl), aspartatoaminotransferasa de 110 U/l (VN: 0-35), alaninaaminotransferasa de 149 U/l (VN: 0-35), gammaglutamiltranspeptidasa de 300 U/l, fosfatasa alcalina de 388 U/l (30-120 U/l), ácidos biliares séricos de 16,9 μ mol/l (VN < 8), sodio de 134 mEq/l, cloro de 108 mEq/l, potasio de 5,4 mEq/l, proteína C reactiva de 46 mg/l (VN: 0-5), glucosa, colesterol y triglicéridos normales; proteinograma con proteínas totales de 6,94 g/dl (VN: 5,5-8,0), albúmina de 2,76 g/dl (VN: 3,5-5,0), globulina α_1 de 0,65 g/dl (VN: 0,2-0,4), globulina α_2 de 1,15 g/dl (VN: 0,5-0,9), globulina β de 0,74 g/dl (VN: 0,6-1,1), globulina γ de 1,64 g/dl (VN: 0,7-1,7). Las cifras de inmunoglobulinas (Ig) eran las siguientes: IgG de 1.900 mg/dl (VN: 600-1.700), IgA de 457 mg/dl (VN: 60-400) e IgM de 612 mg/dl (VN: 60-350). Las serologías de los virus de la hepatitis A, B y C fueron negativas, y los valores de alfa-1-antitripsina y alfafetoproteína, normales, al igual que las hormonas tiroideas. Los autoanticuerpos antinucleares, antimitocondriales, antimúsculo liso, antitiroideos, anticardiolipina y antiendomiso fueron negativos. Se descartó un origen infeccioso del cuadro diarreico. Se realizaron colonoscopia total e ileoscopia terminal, donde se objetivó edema de mucosa. Las biopsias de colon evidenciaron lesiones inespecíficas con leves cambios inflamatorios crónicos. En la gastroscopia no se observó afección; se tomaron biopsias orientadas de yeyuno, que mostraron leve atrofia de vellosidades. El tránsito baritado esofagogastroduodenal fue normal. En la ecografía Doppler hepática se observó la existencia de una fístula arterioportal con flujo turbulento y retrógrado en la vena porta derecha, con vena porta aumentada de calibre (18 mm) con flujo turbulento y moderada ascitis. La tomografía computarizada helicoidal hepática con contraste oral e intravenoso en fase arterial y portal mostró parénquima con borde liso y sin lesiones ocupantes de espacio. Durante la fase arterial se visualizó llenado precoz de vasos portales, indicativo de fístula arterioportal, con aumento de calibre de ambas ramas portales, sobre todo de la derecha (calibre 16 mm), así como de rama izquierda y tronco principal, con normalidad de calibre del eje portoesplénico. No había signos de trombosis portal. La vascularización arterial hepática estaba conservada a través de la arteria hepática. El bazo era de tamaño normal. Las venas suprahepáticas se hallaban permeables. No se observaba dilatación de la vía biliar. Dados los hallazgos de fístula arterioportal, se realizó una arteriografía para confirmación diagnóstica y tratamiento. La arteriografía hepática (figs. 1 y 2) evidenció fístula arterioportal precoz con presencia de una fístula arterioportal directa y presión portal de 54 mmHg, medida pasando el catéter directamente a través de la fístula. La vena porta se hallaba muy dilatada. En un segundo tiempo se procedió a embolizar la fístula por vía angiográfica con Glubran® (fig. 3). La respuesta clínica tras el cierre de la fístula fue inmediata: desaparecieron los vómitos y las diarreas; la paciente aumentó progresivamente de peso; se normalizaron la presión arterial y la frecuencia cardíaca, que fueron resistentes a los bloqueadores beta y la digoxina, y se normalizaron todas las alteraciones analíticas. En la ecografía de control al mes del cierre de la fístula la paciente presentaba hígado de ecoestructura normal, y en la ecografía Doppler no se observaba la comunicación fistulosa entre la arteria hepática y la vena porta derecha. El flujo portal fue hepatópeto con velocidad normal de 162 cm/s. El diámetro primitivo de la vena porta se iba reduciendo por la presencia de un coágulo laminar de unos 6 mm de diámetro que dejaba reducida la luz a 11 mm. Debido a la presencia del coágulo laminar se decidió iniciar anticoagulación oral con dicumarínicos. La paciente permanecía asintomática a los 2 años de seguimiento, y en la ecografía Doppler de control no se observaba trombo laminar portal y el flujo era normal.

DISCUSIÓN

Las fístulas arterioportales se han descrito en enfermedades congénitas como en la telangiectasia hemorrágica hereditaria (enfermedad de Osler-Rendu-Weber) o adquiridas como consecuencia de un traumatismo, iatrogénicas

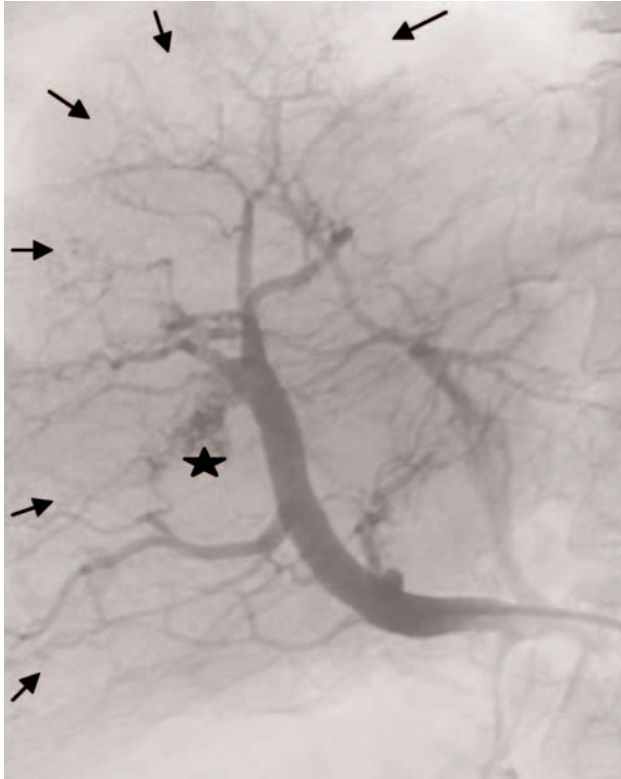


Fig. 3. Arteriografía tras la embolización. En el control final se observa el depósito de material embolizante (Glubran®; asterisco) por estar mezclado con lipiodol, que oblitera totalmente la fístula sin rellenarse de contraste la vena porta. Llama la atención el buen llenado de todas las ramas intrahepáticas (flechas), a diferencia de la hipoperfusión arterial previa a la embolización.

tras biopsia hepática, sobre todo sin control ecográfico⁴, y en relación con hepatocarcinomas. La forma de presentación más frecuente es con hematemesis por varices esofágicas como signo de hipertensión portal. El caso que hemos expuesto carecía de historia familiar, telangiectasias y antecedentes de epistaxis, y la presentación clínica se produjo en la edad adulta. Todo ello hace dudar del origen congénito de la fístula y pensar que era secundaria a la realización de biopsias hepáticas. Sin embargo, la paciente presentaba colestasis antes de su realización. Desarrolló hipertensión portal presinusoidal, con hematemesis y ascitis, y creemos que la intolerancia digestiva con diarreas, vómitos y dolor abdominal pudo deberse a la congestión venosa de las asas intestinales, entre otras causas no bien aclaradas, pero desde luego fue secundaria a la gran hipertensión portal, ya que los síntomas remitieron al desaparecer ésta. Buscarini et al⁵, que estudiaron a enfermos con malformaciones vasculares congénitas de la enfermedad de Osler-Rendu-Weber, observaron que las

manifestaciones hepáticas son más frecuentes en mujeres. La colestasis es frecuente y su grado parece depender de la gravedad de la malformación vascular; creemos que en nuestra paciente pudo deberse a isquemia por robo de sangre de la arteria hepática por la vena porta, lo que produciría la hipertensión portal presinusoidal con hígado no cirrótico. El tratamiento está indicado en las fístulas sintomáticas⁶, mediante embolización transarterial de partículas de polivinilalcohol o gelfoam¹; sin embargo, se han descrito recidivas². Hasta ahora no hemos encontrado descrita en ninguna publicación la utilización de pegamento quirúrgico (Glubran®) para el cierre de la fístula pero, teniendo en cuenta el caso que presentamos, se podría considerar una buena opción terapéutica. En el estudio realizado por Caselitz et al¹ en pacientes con enfermedad de Osler-Rendu-Weber, la embolización transarterial no fue suficiente para controlar la hipertensión portal, aunque sí la insuficiencia cardíaca, por lo que asocian la ligadura de la arteria hepática. Tras la embolización se han descrito casos de trombosis portal que puede responder a un gradiente de presiones inestable^{1,2,7}. Nosotros iniciamos tratamiento con anticoagulantes orales (dicumarínicos) para evitar el crecimiento del trombo portal, con buenos resultados hasta el momento actual, habiendo desaparecido incluso el pequeño trombo laminar de la vena porta.

BIBLIOGRAFÍA

1. Caselitz M, Wagner S, Chavan A, Gebel M, Bleck JS, Wu A, et al. Clinical outcome of transfemoral embolisation in patients with arteriovenous malformations of the liver in hereditary haemorrhagic telangiectasia (Weber-Rendu-Osler disease). *Gut*. 1998;42:123-6.
2. Kobayashi S, Asano T, Kenmochi T, Saigo K, Matsutani S, Maruyama H, et al. Arterio-portal shunt in liver rescued by hepatectomy after arterial embolization. *Hepatogastroenterology*. 2001; 48:1730-2.
3. Bauer T, Britton P, Lomas D, Wight DG, Friend PJ, Alexander GJ. Liver transplantation for hepatic arteriovenous malformation in hereditary haemorrhagic telangiectasia. *J Hepatol*. 1995;22: 586-90.
4. Sato M, Ishida H, Konno K, Komatsuda T, Hamashima Y, Nagamura H, et al. Longstanding arterioportal fistula after laparoscopic liver biopsy. *Abdom Imaging*. 1999;24:383-5.
5. Buscarini E, Buscarini L, Danesino C, Piantanida M, Civardi G, Quaretti P, et al. Hepatic vascular malformations in hereditary haemorrhagic telangiectasia: Doppler sonographic screening in a large family. *J Hepatol*. 1997;26:111-8.
6. Mayayo Sinues E, Lidón Lorente MC, Fuentes Olmo J, Yagüe Romero D, Soriano Guillén A, Uribarrena Amezcaga R. Fístula aneurismática portohepática venosa espontánea: diagnóstico por imagen. *Gastroenterol Hepatol*. 2004;27:525-8.
7. Aithal GP, Alabdi BJ, Rose JD, James OF, Hudson M. Portal hypertension secondary to arterio-portal fistulae: two unusual cases. *Liver*. 1999;19:343-7.